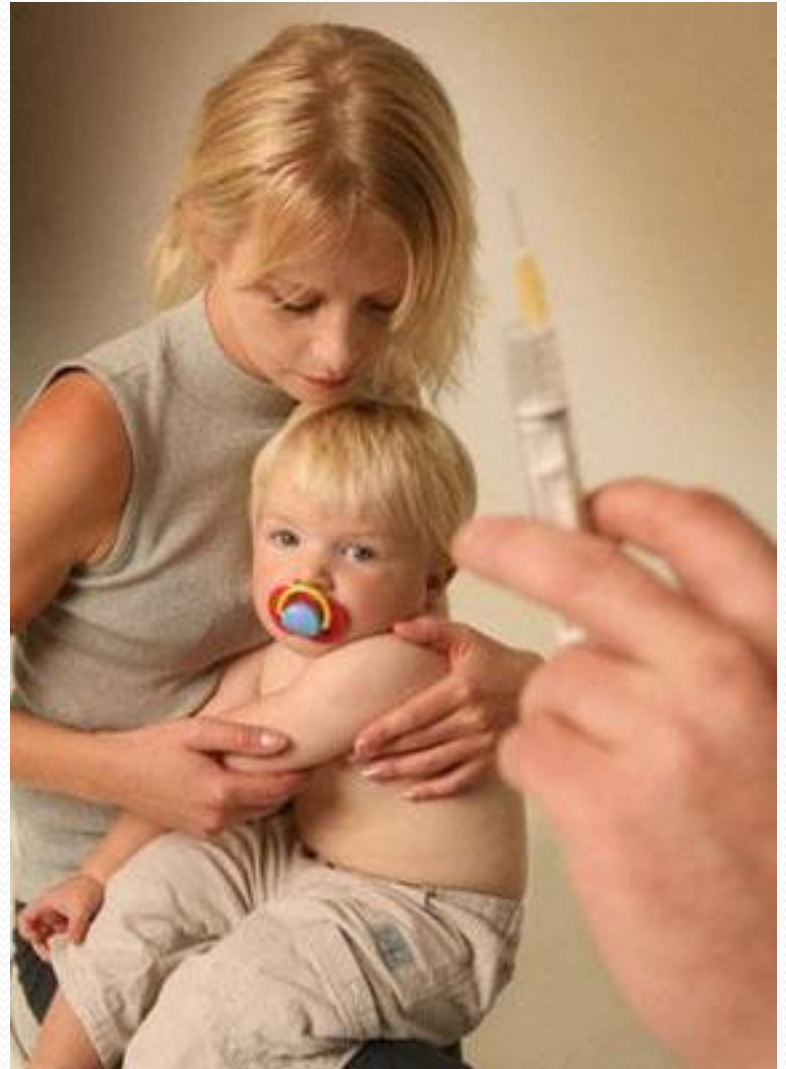

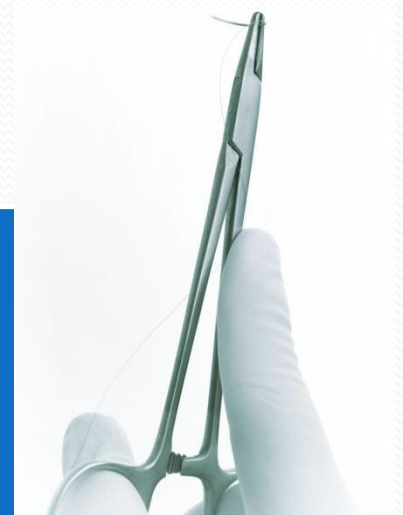Podstawy badania brzucha i traumatologii

- Badanie podmiotowe
- Badanie przedmiotowe



Badanie podmiotowe

Co chcemy
uzyskać?



Badanie podmiotowe

- Czas- OD KIEDY?
- Okoliczności- KIEDY? GDZIE? W JAKI SPOSÓB?
- Charakter-MIEJSCE? TERAZ JEST LEPIEJ CZY GORZEJ?
- Objawy towarzyszące-.....
- Objawy ogólne- GORĄCZKA?
INFEKCJA?
ANTYBIOTYKOTERAPIA?



Charakter bólu



Rozlany

Zlokalizowany

Charakter bólu



Trzewny



Somatyczny



Badanie
podmiotowe



Badanie
przedmiotowe

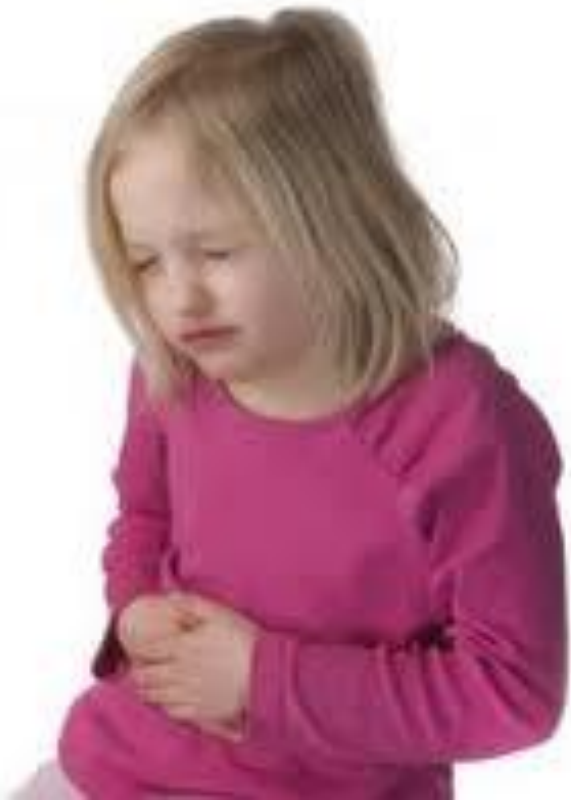Badanie przedmiotowe 4x0

Oglądanie

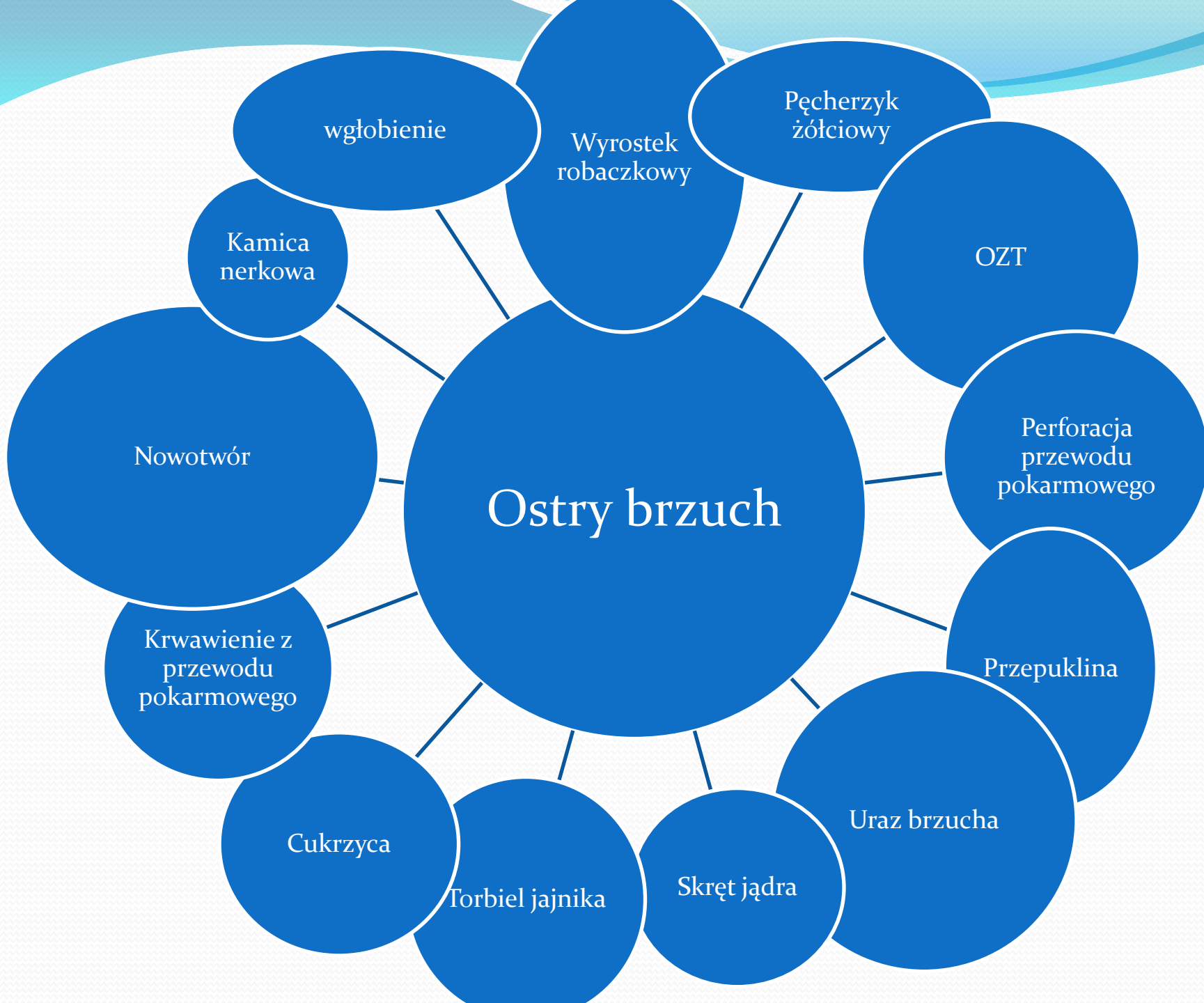
Obmacywanie

Opukiwanie

Osłuchiwanie



Czego szukamy?



wglobienie

Wyrostek robaczkowy

Pęcherzyk żółciowy

OZT

Perforacja przewodu pokarmowego

Przepuklina

Uraz brzucha

Skręt jądra

Torbiel jajnika

Cukrzyca

Krwawienie z przewodu pokarmowego

Nowotwór

Kamica nerkowa

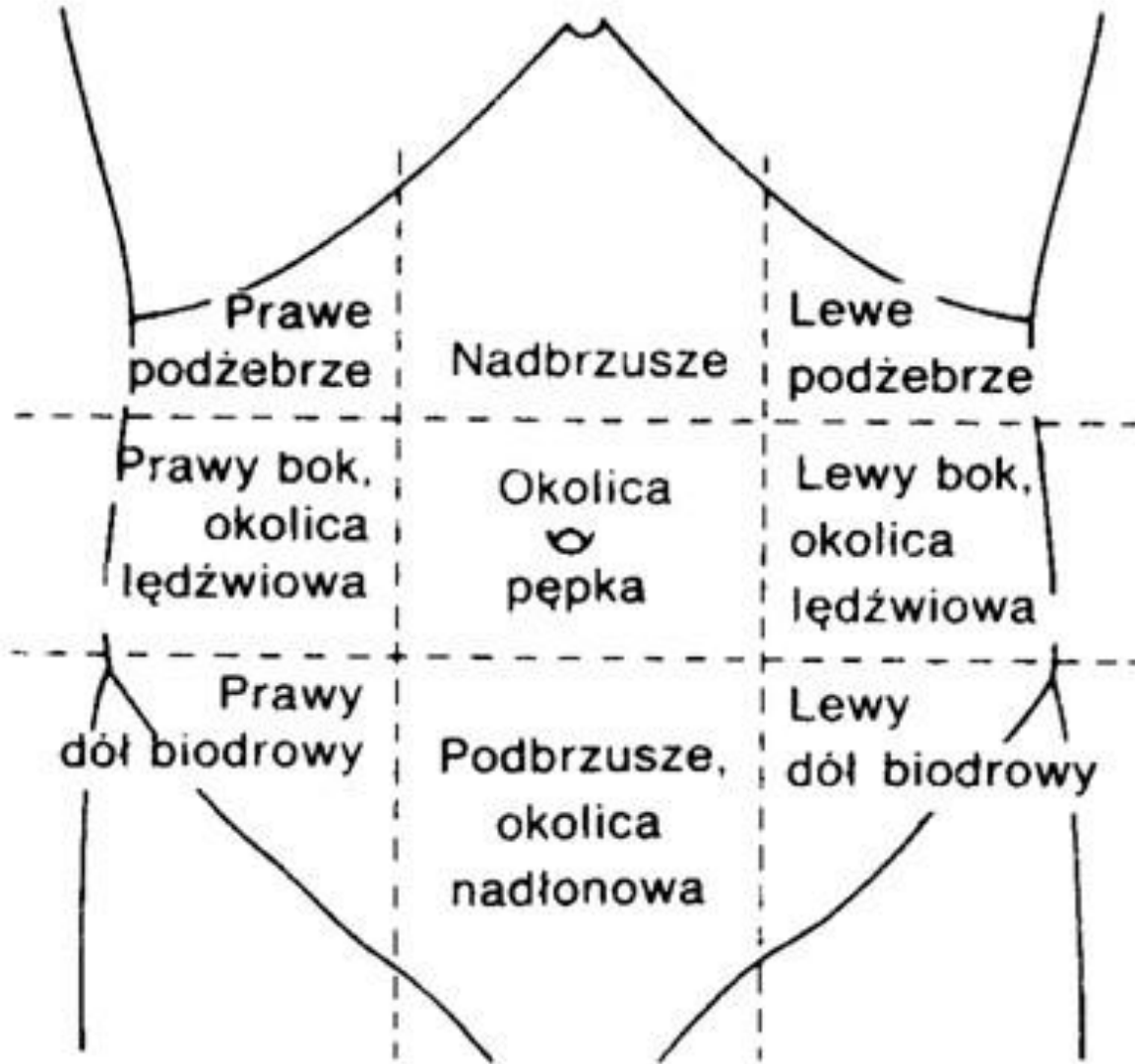
Tuż przed badaniem....

- Czy teraz boli brzuch?
- Gdzie boli najbardziej?

Zaczynamy badać
tam, gdzie
najmniej boli!

Oceniamy:

- Bolesność uciskowa brzucha, miejscowa lub rozlana
- Obrona mięśniowa
- Zatrzymanie oddawania gazów i stolca
- Obecność mas patologicznych

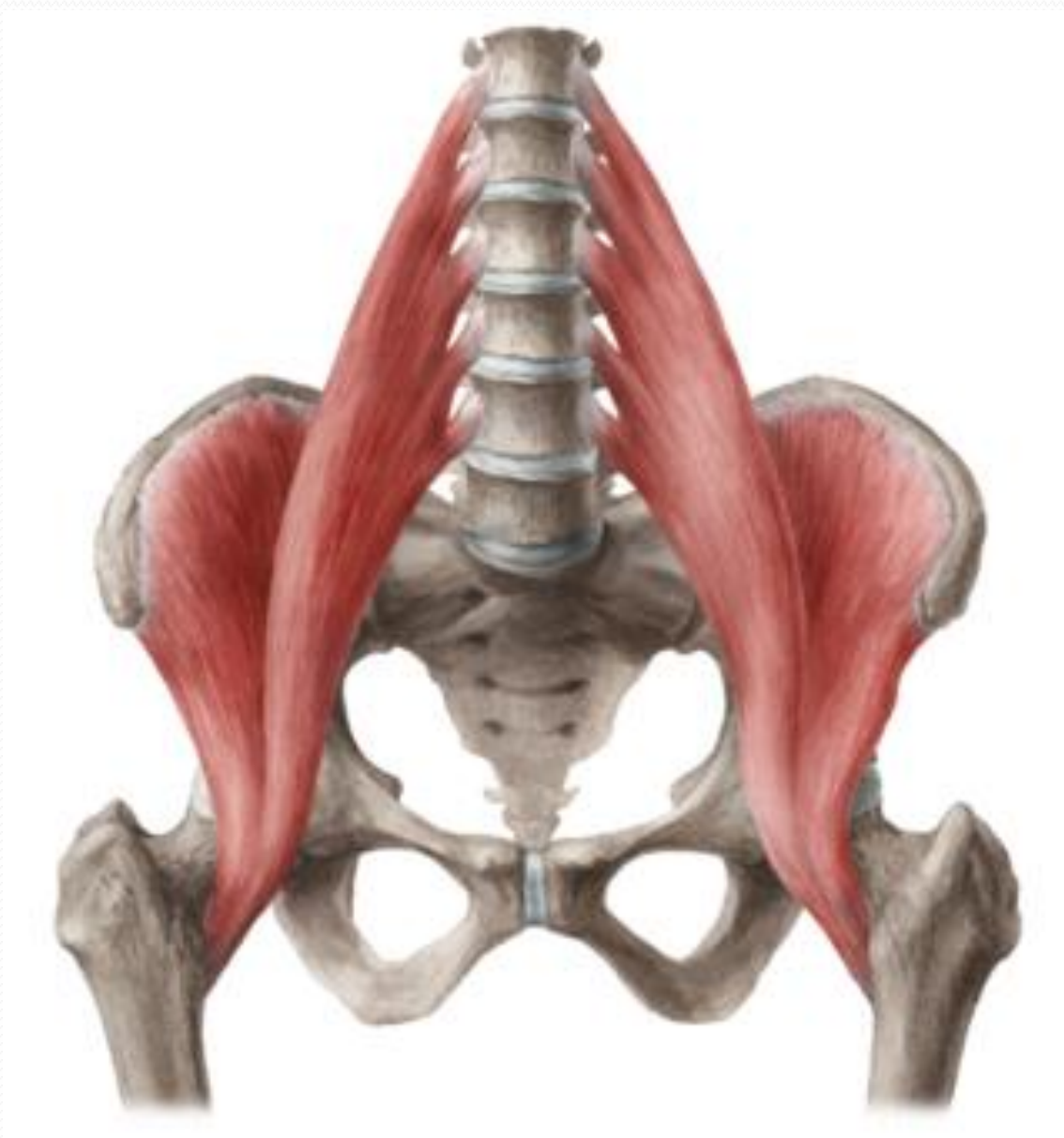



objaw
Jaworskiego

objaw Rovsinga

objaw Blumberga

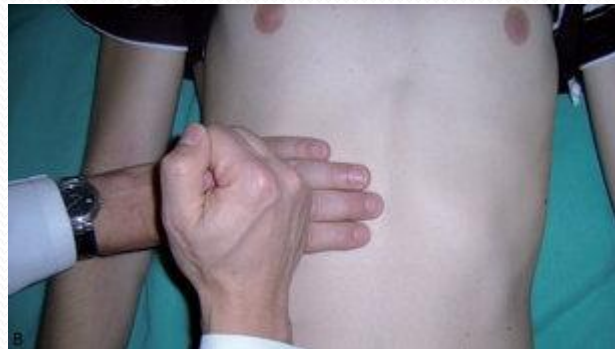
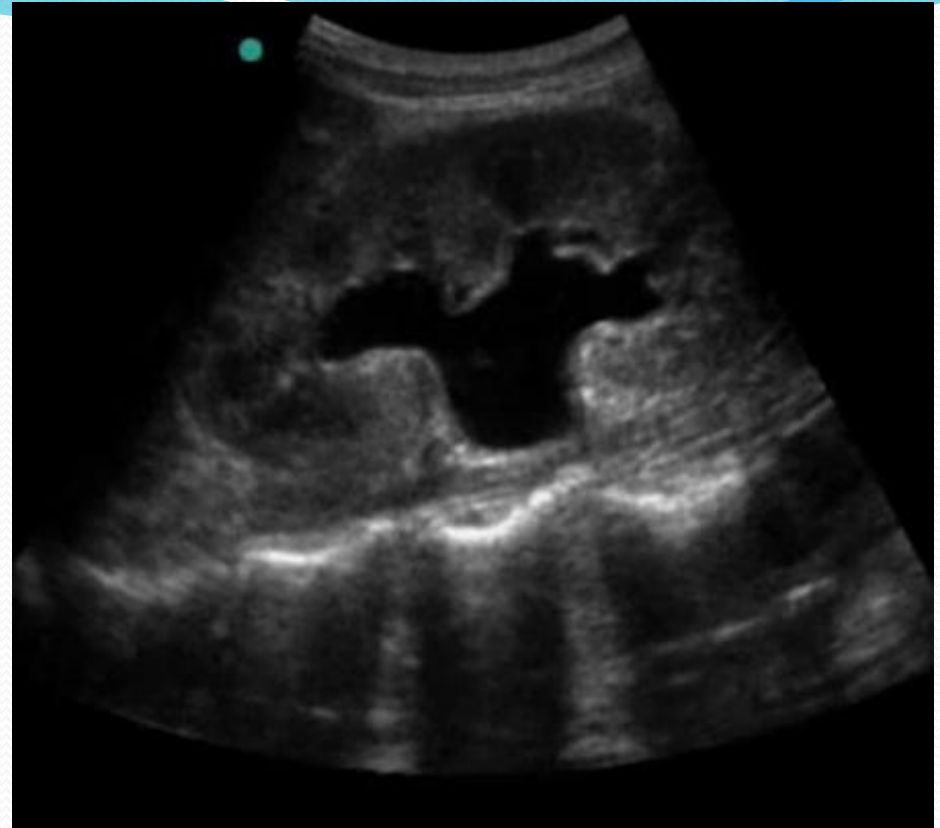


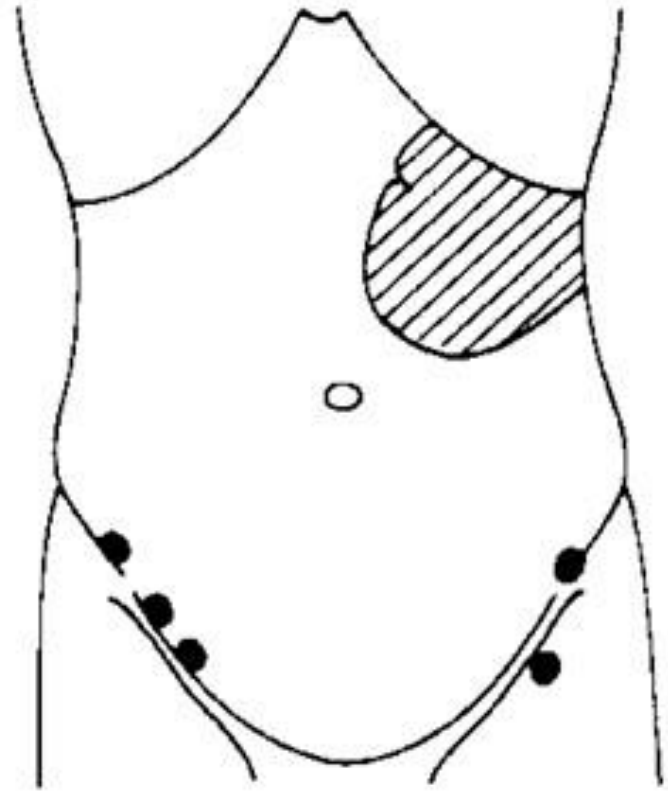
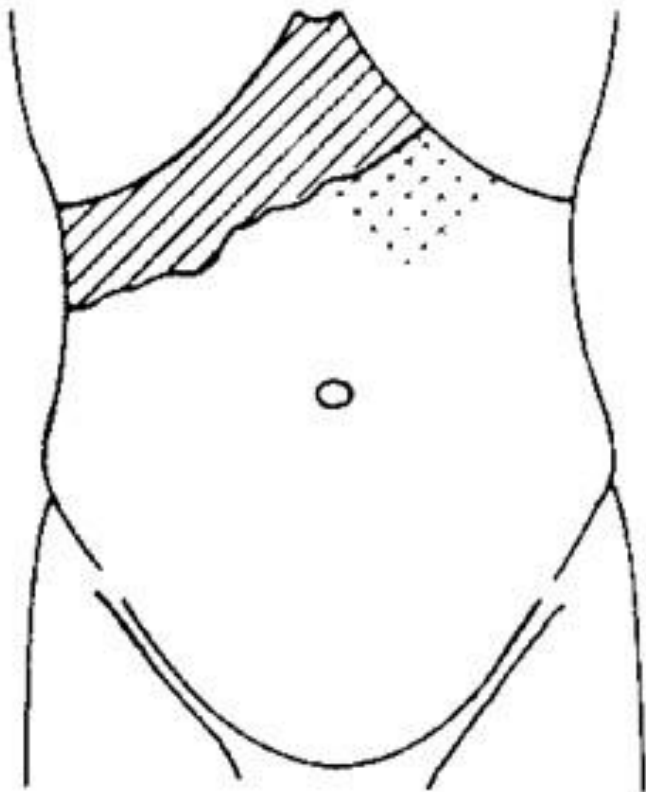
- Kanały pachwinowe!
- Jądra!
- Ostatnia miesiączka!

- Objaw Goldflama

- Objaw Chełmońskiego



Ocena narządów mięszowych

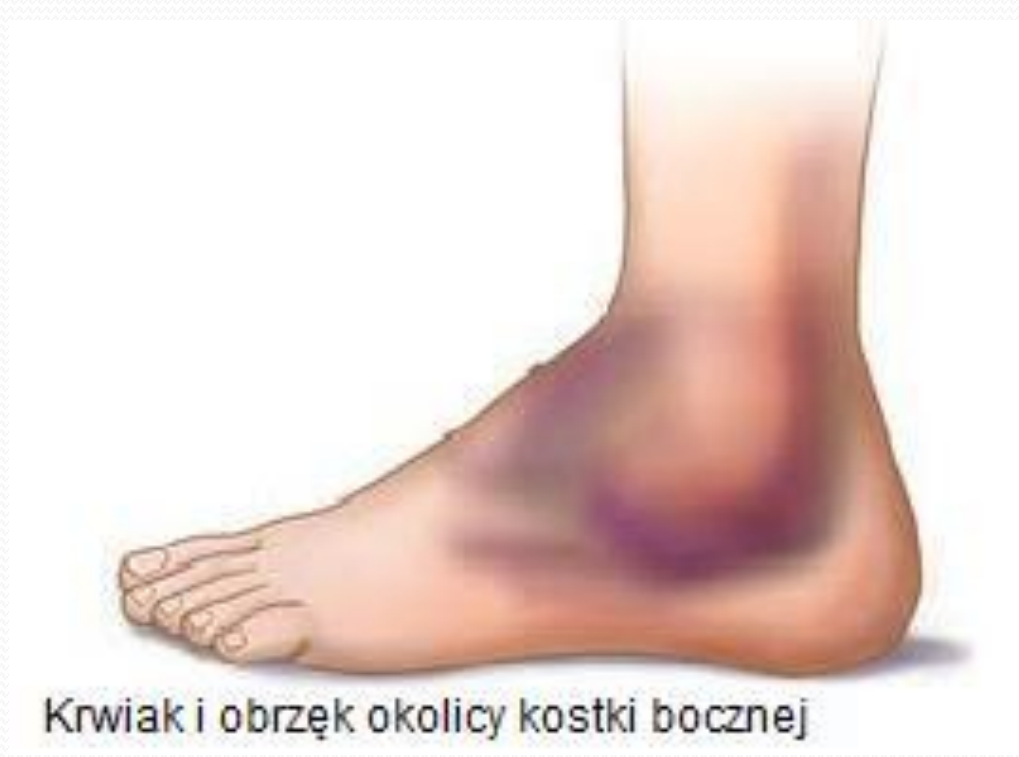
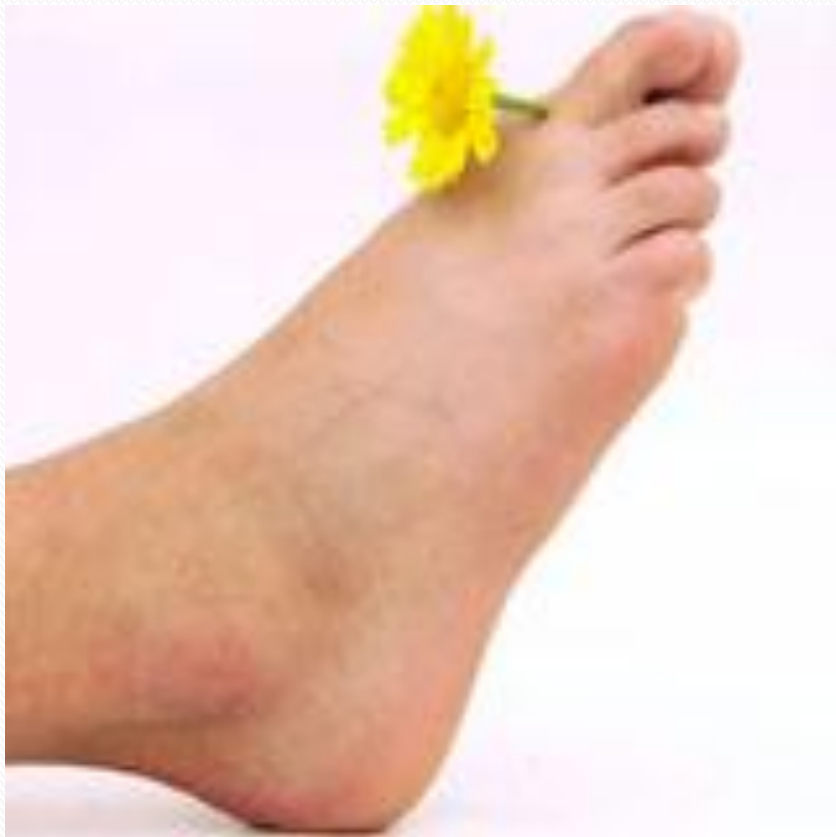




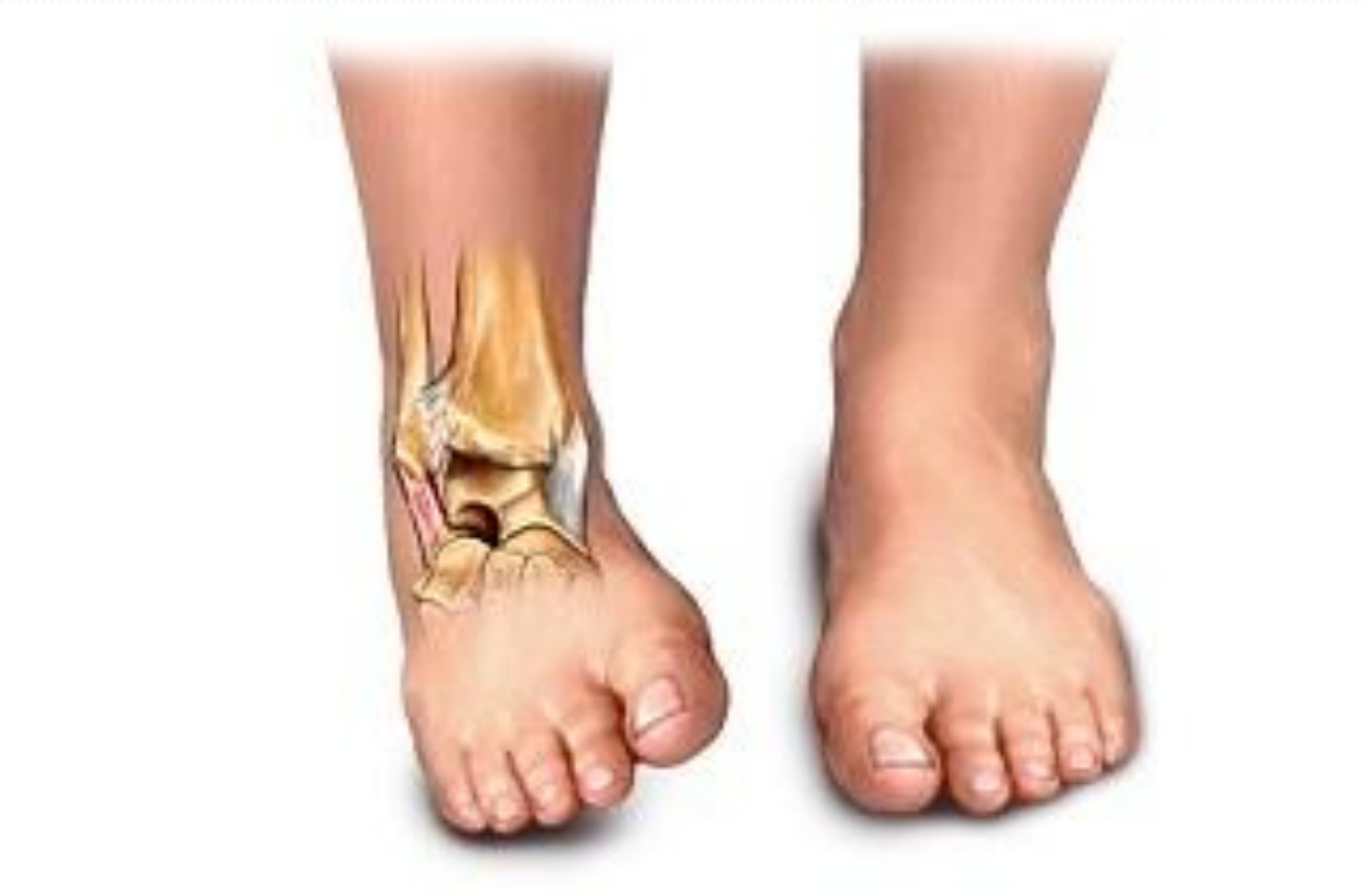Uraz kończyny

Uraz kończyny



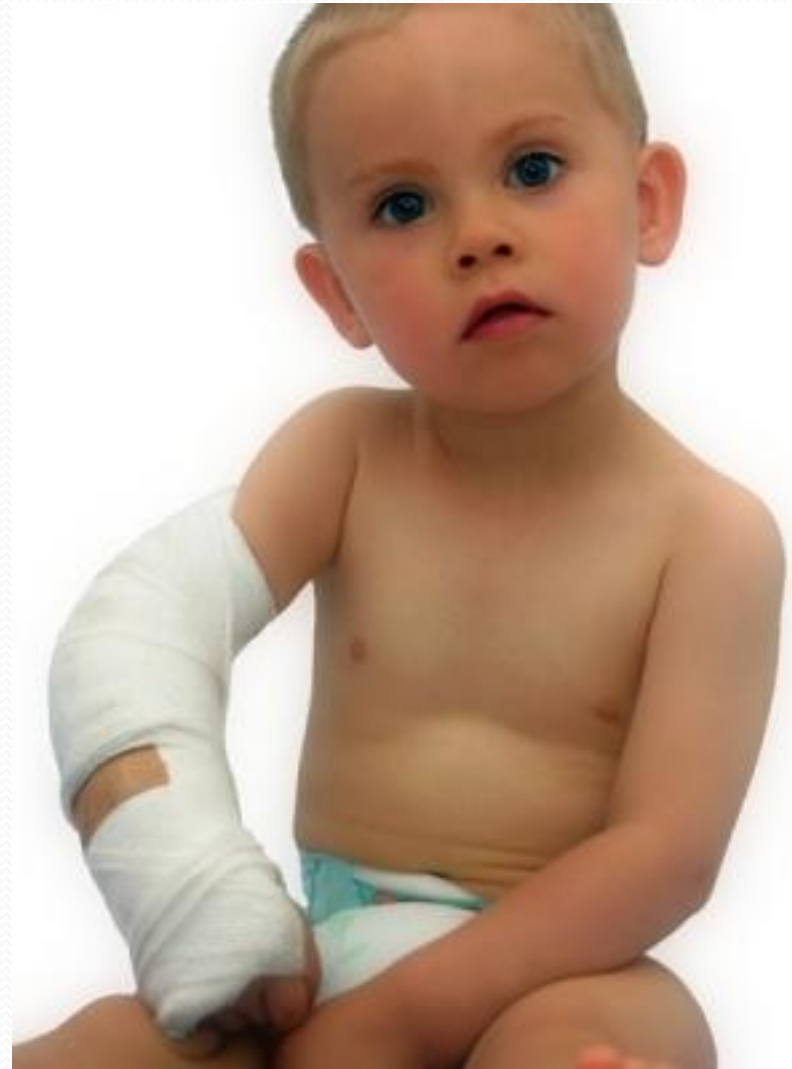Krwiak i obrzęk okolicy kostki bocznej




Zaczynamy badać
tam, gdzie
najmniej boli!

ZAWSZE!

- Kontrola tętna
czucia!



A newborn baby is lying on its back on a white surface, looking up and smiling. The baby's hands are near its face. The background is a soft, out-of-focus white. A blue decorative wave is at the top of the image.

Dziękuję 😊